

Manchmal kommt es eben doch auf die Länge an .....

# Invasive Eingriffe vermeiden

Ein Beitrag von Dr. Lara Müller, Dr. Georg Bayer, ZT Kerstin Grabler, Landsberg am Lech

**Häufig weisen Patienten nach einer längeren Zahnlosigkeit ein knöchernes Defizit auf. Dies macht sich vor allem in der vertikalen Dimension bemerkbar. Um das notwendige Volumen zur langzeitstabilen Aufnahme von Implantaten wieder herzustellen, sind aufwändige chirurgische Verfahren notwendig. Doch häufig verlangen Patienten explizit nach einer reduzierten Behandlungsdauer und einer geringen Morbidität. Mit der Verwendung von kurzen Implantaten können wir diesem Wunsch gerecht werden und invasive Augmentationen vermeiden. Im nachfolgenden Beitrag soll gezeigt werden, wie mit der Verwendung von speziell konzipierten Systemen augmentative Maßnahmen – in diesem Fall eine Sinusbodenelevation – verhindert werden können. Die knochengewinnenden und schonenden Eigenschaften der Instrumente sorgen zusätzlich für einen voraussagbaren Erfolg der Behandlung und erweitern das Indikationsspektrum in der implantologischen Praxis.**

**Indizes: Minimalinvasiv, Implantation, kurze Implantate, Konusverbindung**

Oft limitieren anatomische Strukturen wie der Sinus Maxillaris oder der Mandibularkanal die Möglichkeit der „einfachen“ Implantation mit Standardimplantaten. In diesen Situationen sind aufwändige chirurgische Verfahren notwendig. Allerdings ist die Transplantation des körpereigenen Knochens mit Risiken für den Patienten verbunden – besonders beim allgemeinärztlich vorbelasteten Patienten. Neben einer längeren Operationszeit und einer Morbidität an der Entnahmestelle des Transplantates, bergen Eingriffe postoperative Komplikationen. Unter Berücksichtigung dieser Aspekte von zusätzlichen chirurgischen Maßnahmen wird es sinnvoll, eine preiswertere und weniger invasive Rehabilitation für den Patienten in Betracht zu ziehen. So stellt die prothetische Versorgung mittels kürzerer Implantate eine Alternative zur aufwändigen, chirurgischen rekonstruktiven Therapie dar. Der Einsatz verkürzter Implantatlängen wurde zunächst mit schlechten Überlebensraten assoziiert [1,2]. Insbesondere limitierten die hohen Kaukräfte im Seitenzahnbereich aus biomechanischer Sicht die Überlebensrate der Implantate [3]. Daher wurde von der Insertion kurzer, nicht verblockter Implantate im Seitenzahnbereich abgeraten. Für die langfristig erfolgreiche ossäre Verankerung wurde die Insertion langer Implantate mit einer Länge von 10 und 15 mm postuliert. Die Insertion ist allerdings meist nur im

Zusammenhang mit chirurgischen, knochenaufbauenden Begleitmaßnahmen möglich. Durch die Entwicklung des Implantatdesigns und der Implantatoberflächen bei gleichzeitiger Ursachenforschung für Implantatverluste gab es nun Anlass, die Hypothese der schlechteren Überlebensrate im Zusammenhang mit der Implantatlänge neu zu überdenken.

Untersuchungen ergaben, dass Implantatverluste nicht direkt auf die ossäre Implantatlänge zurückzuführen sind, sondern auf eine Kombination aus Knochenqualität, dem Insertionsort, der Parafunktion, des Geschlechts, der Implantatlänge, des Durchmessers und des Belastungszeitpunkts der Implantate [4,5]. Schlechte Knochenqualität wird in den meisten Studien als signifikante Ursache für Implantatverluste angegeben [6, 7]. Analysen der Kraftübertragung auf den Knochen scheinen unabhängig von der Implantatlänge zu sein [8]. Auch experimentelle Vergleichsstudien mit Implantaten zwischen 7 bis 10 mm Länge zeigen keine signifikante Verbesserung der Osseointegration bei der Insertion längerer Implantate [9]. Neuere Verlaufsstudien zeigen, dass Überlebensraten mit kurzen Implantaten bis zu 95 Prozent im Oberkiefer [10, 11] und zwischen 88 Prozent und 100 Prozent im Unterkiefer möglich sind [12].

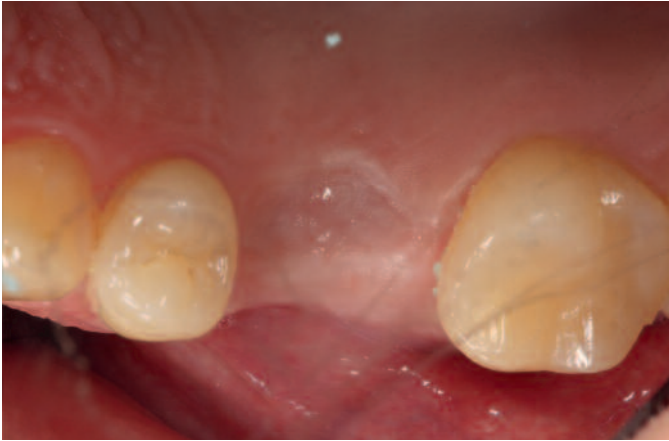

Abb. 1 Die Ausgangssituation: Schaltlücke; Zahn 16 fehlt. Der Patient wünschte eine Implantatversorgung

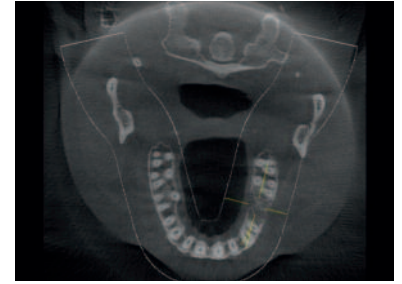
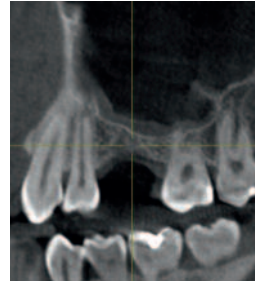


Abb. 2a bis d Die dreidimensionale Auswertung der Ausgangssituation

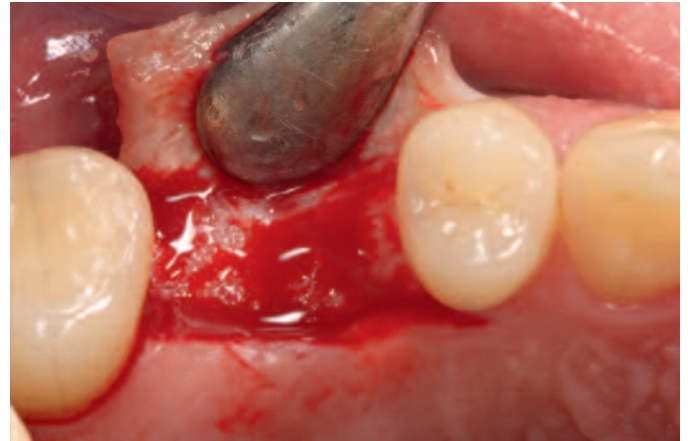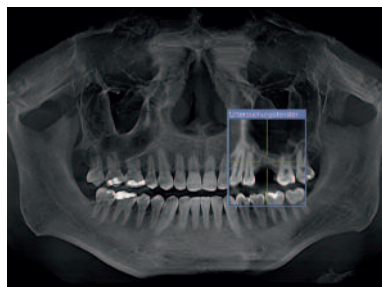
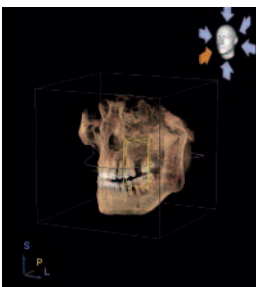


Abb. 3 Nach der Aufklappung regio 16

## Material und Methode

Für den Praktiker stehen verschiedene Systeme mit kurzen Implantate zur Auswahl. In dem hier vorgestellten Fall verwenden wir das Bicon System.

Seit 25 Jahren ist das Design der Short Implants von Bicon das einzige Implantatsystem, das unverändert blieb. Das Bohren mit einer geringen Geschwindigkeit von 50 U/min ohne Spülung gehört seit 1985 zum chirurgischen Protokoll. Es ermöglicht dem Behandler, mit Reamern aus Titan patienteneigenen Knochen zu entnehmen und für autogene Knochen- transplantate zu verwenden. Die „sloping shoulder“ (abgeschrägte Implantatschulter) bietet eine größere Flexibilität bei der Implantatpositionierung und sorgt für den Knochenerhalt. Bei Bicon werden Implantat und Abument ohne Schrauben mit einem 1,5° Locking-Taper Konusverschluss miteinander verbunden; diese Verbindung ermöglicht eine bakterien- dichte Versiegelung zwischen Implantat und Abument. Die Implantate, mit verschiedenen Beschichtungen wie Hydroxylapatit oder Integra-Ti, sind in den Längen 5,7; 6,0; 8,0 und 11,0 mm erhältlich. Alle

Abutments sind vollständig untereinander austauschbar. Ihr Ausgangsprofil ist unabhängig vom Implantat- durchmesser. Das einzige Kriterium bei der Abutmentauswahl liegt in der Unterscheidung zwischen 2,0 mm oder 3,0 mm Implantatschacht beziehungsweise Abutmentschaftdurchmesser. Der Hersteller empfiehlt, die Implantate nicht zu verblocken. So kann sich die Wirkung des Plateaus voll entfalten.

## Fallbeispiel

Der 36-jährige Patient stellte sich mit einer Schaltlücke im ersten Quadranten bei uns vor (Abb.1). Eine Brücke kam nicht in Frage, der Patient wünschte eine Implantatkrone. Zahn 16 musste vor Jahren entfernt werden; da eine zuvor erfolgte Wurzelbehandlung erfolglos war. Nach einer dreidimensionalen Diagnostik unsererseits, stellte sich heraus, dass nur ein geringes vertikales Knochenangebot zur Verfügung stand (Abb. 2 und 3). Der Patient lehnte eine Augmentierung des Sinusbodens von vornherein ab. Alternativ entschieden wir uns für die Möglichkeit

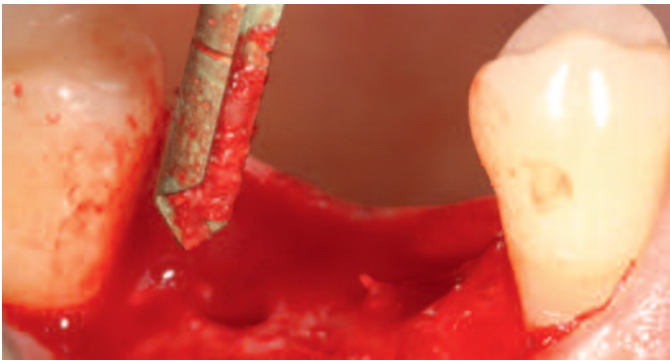


Abb. 4 Die Pilotbohrung für das Implantat in regio 16

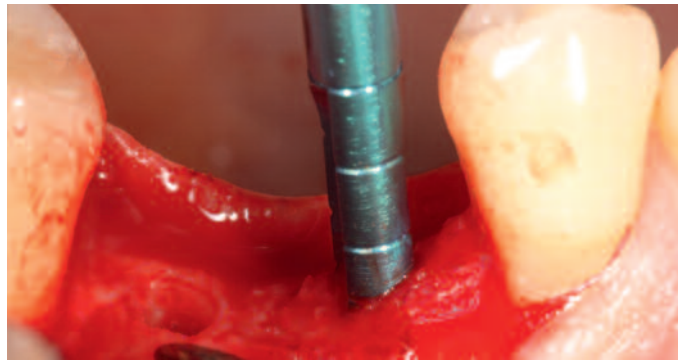


Abb. 5 Die erste Bohrsequenz

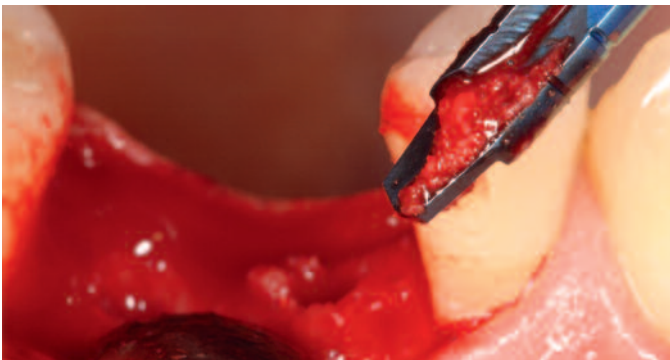

Abb. 6 Das Sammeln der Bohrspäne erfolgte durch langsame Umdrehungen (50 RPM)

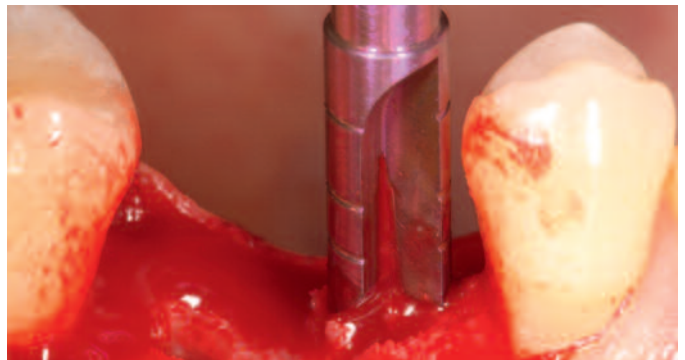


Abb. 7 Die 4.0 mm Bohrung und ...

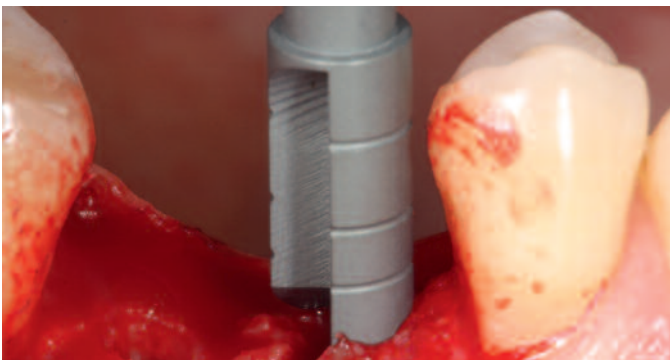


Abb. 8 ... die letzte Bohrung mit 4,5 mm Durchmesser

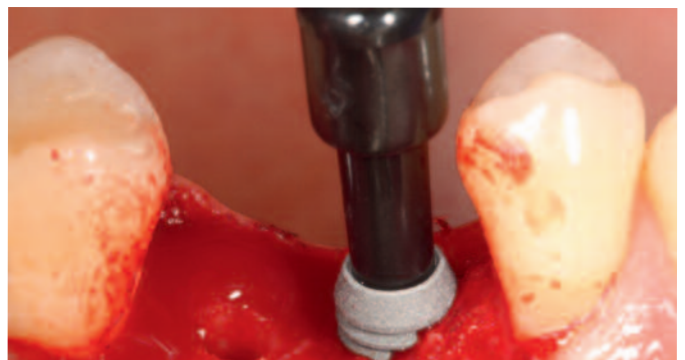


Abb. 9 Insertion des ersten Implantates und ...

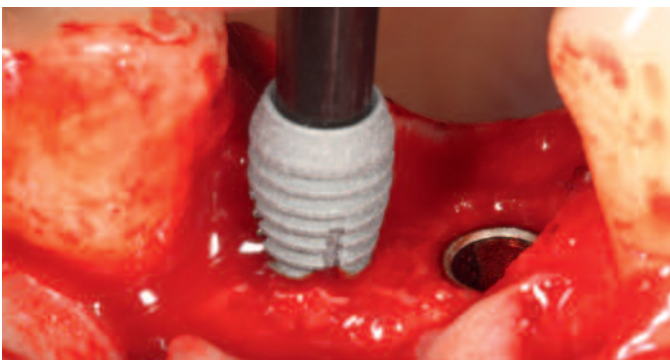


Abb. 10 ... des zweiten Implantats

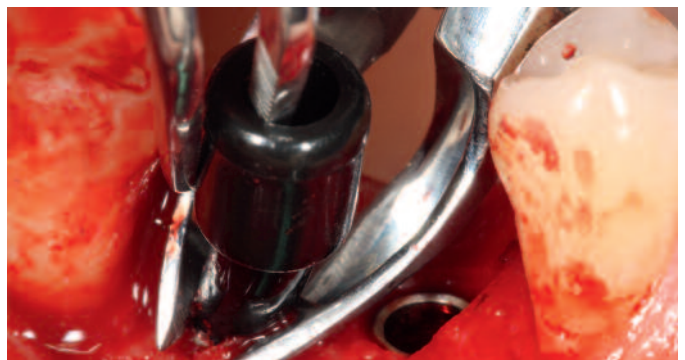

Abb. 11 Nach der Insertion wurde die Einbringhilfe entfernt ...

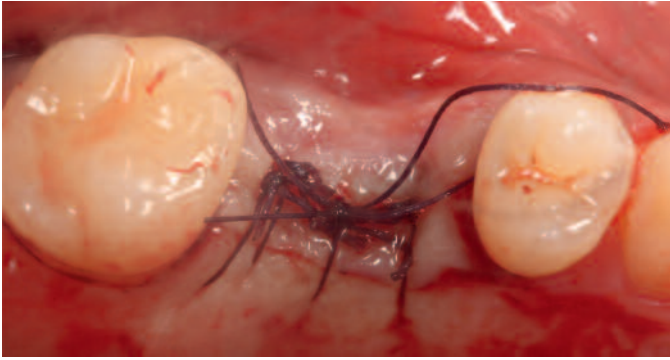


Abb. 12 ... und die Situation mit einer Naht verschlossen

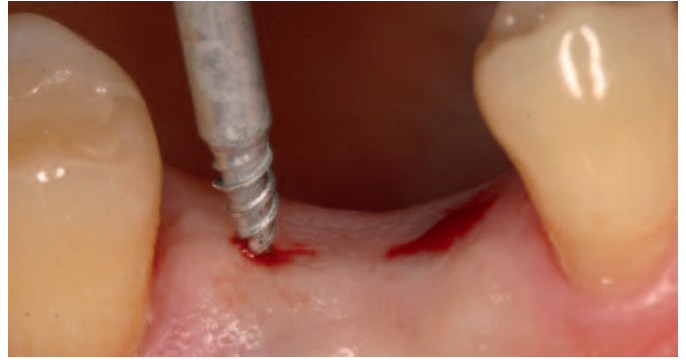

Abb. 13 Nach fünf Monaten erfolgte die Freilegung

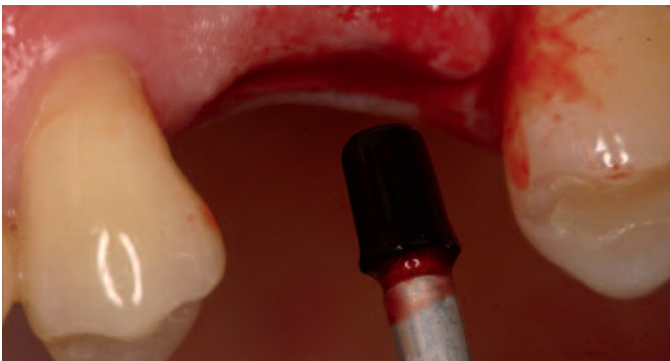

Abb. 14 Entfernung der Deckelkappe aus Kunststoff

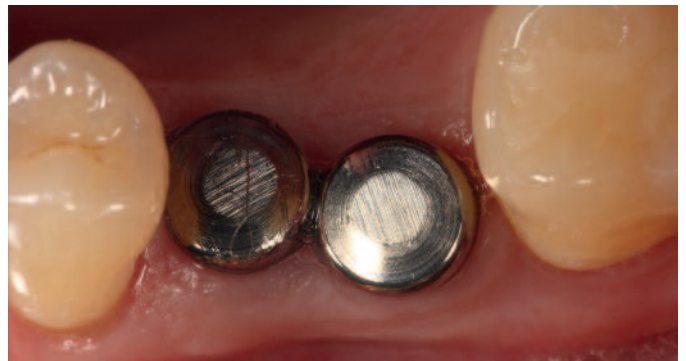

Abb. 15 Die Gingivaformer blieben zwei Wochen in Situ

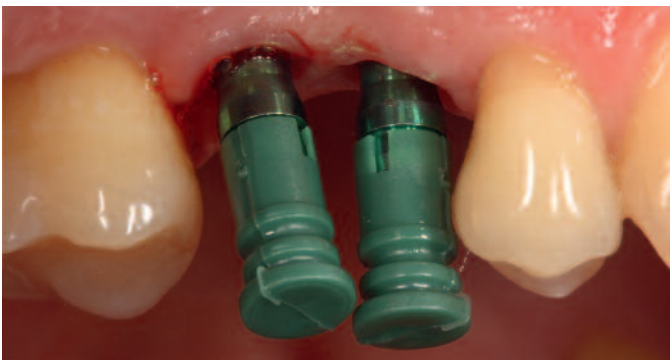

Abb. 16 Die eingeklopften Abformpfosten

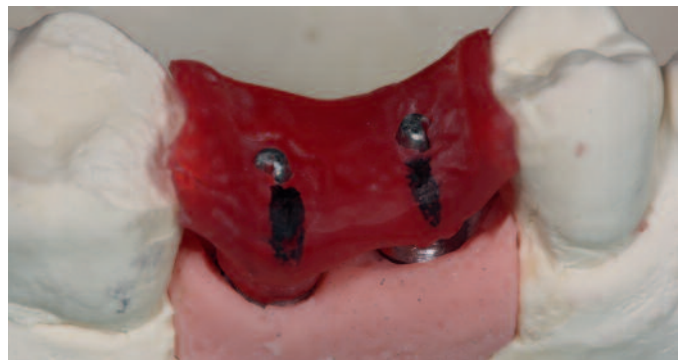

Abb. 17 Das Meistermodell mit der Einbringhilfe

kurze Implantate zu inserieren. Die Wahl fiel auf das Bicon Implantat System. Wir implantierten in die breite Lücke regio 16 zwei Bicon Implantate der Größe 4.0 x 4.5mm (Abb. 4 bis 10). Die Implantate wurden inseriert und die Einbringhilfen abgeschnitten (Abb.11). Mittels dichtem Drahtverschluss wurde die Wunde verschlossen (Abb.12).

Nach fünf Monate konnten die Implantate freigelegt (Abb.13 und 14) und Heilkappen eingeklopft werden (Abb.15). Diese verblieben zwei Wochen im Mund; dann erfolgte die Abformung (Abb.16). Die Vorgehensweise bei der Abformung ist identisch wie

bei anderen Implantat-Systemen, nur das in diesem Fall die Abformpfosten nicht eingeschraubt, sondern eingeklopft werden. Mit einem individuell hergestellten Löffel werden die zwei mit Pattern Resin verblockten Kappen im Mund abgeformt.

In üblicher Vorgehensweise wurde das Meistermodell hergestellt. Eine Zahnfleischmaske für die Herstellung einer implantatprothetischen Versorgung ist bei uns Grundlage (Abb. 17). Das Gerüst wurde in Zirkoniumdioxid mittels CAD/CAM-Verfahren gefertigt. Mit handwerklichen Geschick und dem Ge-

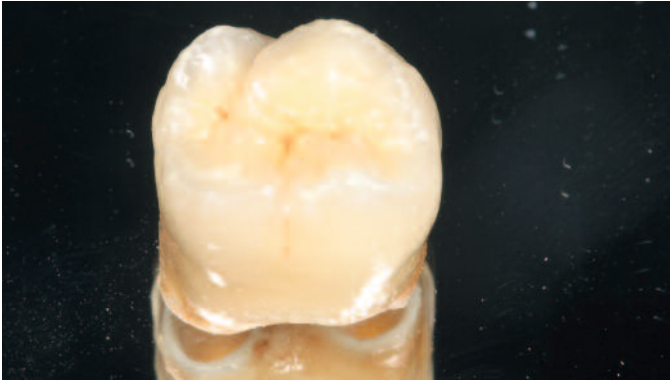

Abb. 18 Die fertige Zirkoniumoxidkrone

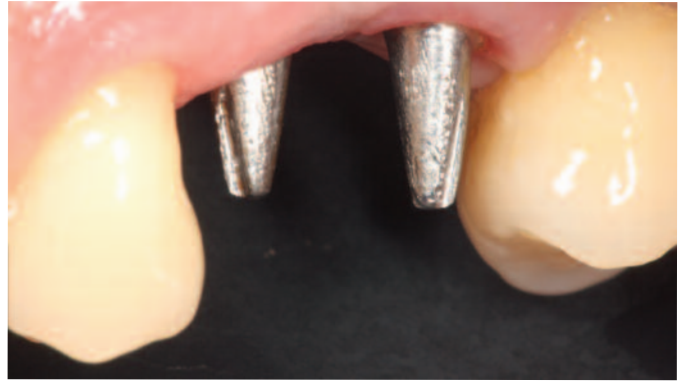

Abb. 19 Mit Hilfe der Einbringhilfe werden die Abutments eingeklopft

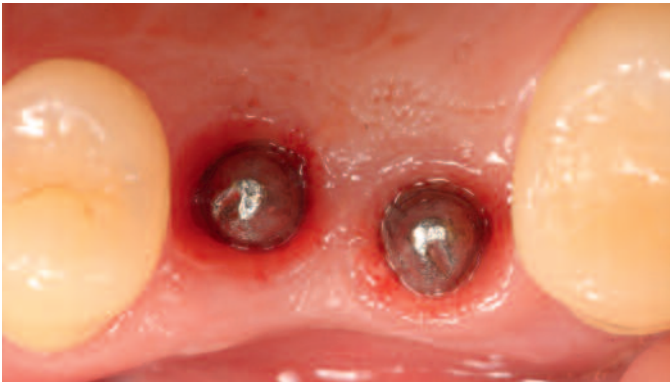

Abb. 20 Die eingesetzten Abutments von okklusal. Kurze Implantate müssen nicht verblockt werden – das ist ein Vorteil

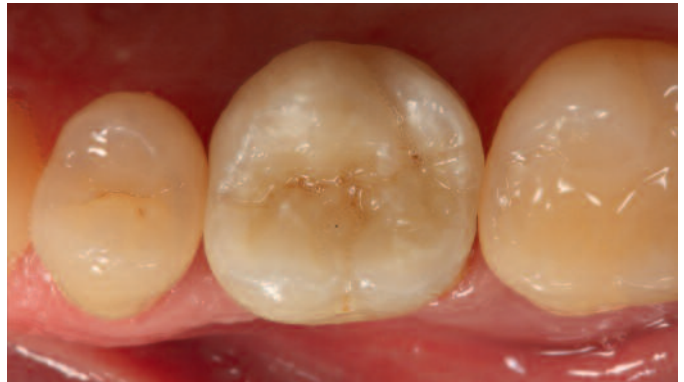

Abb. 21 Im Mund eingegliederte Krone

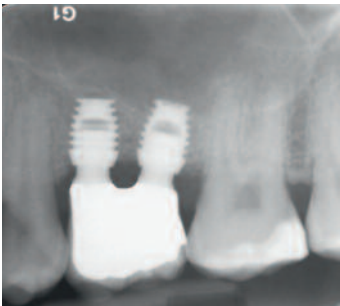


Abb. 22 Das Abschlussröntgenbild

## Abstract

Abstract: Simple implantation is often limited by anatomical structures like the sinus maxillaris or the nervus mandibularis. Therefore complex surgical augmentation procedures are necessary to gain vertical height. These procedures come along with many pitfalls and implicate a long time therapy for the patient. To eliminate these complications it is sometimes helpful to consider a less invasive and also less expensive rehabilitation for the patient. In this case we treated the patient with an interesting alternative to the complex surgical procedures by using short implants.

spür für natürlich wirkende Kronen erfolgte die Schichtung der Keramik (Abb. 18). Eine Woche nach der Abformung konnte die Restauration eingegliedert werden. Mit dem Ergebnis können die Patienten sowie das Behandlungsteam sehr zufrieden sein (Abb. 19 bis 22).

## Diskussion

Um ein suffizientes implantologisches Ergebnis zu erzielen, muß bei der Therapiewahl der individuelle

Patientenbefund und die persönliche Erwartungshaltung berücksichtigt werden. Dabei gilt es, den operativen Umfang mit der Operabilität des Patienten abzustimmen und zu definieren. Lange Zeit war für viele Patienten eine Implantatversorgung erst nach aufwändigen knochenrekonstruierenden Maßnahmen möglich.

Eine neue Dimension bekam die Implantologie durch Kurzimplantate, die sich durch eine reduzierte Implantatlänge und einen größeren Durchmesser aus-

**Kontaktadresse:**

Praxis für Zahnheilkunde • Dr. Lara Müller  
 Von-Kühlmann-Str. 1  
 86899 Landsberg a.L.  
 lara\_mueller@hotmail.de • www.im-  
 plantate-landsberg.de

**Vitae****Dr. Lara Müller**

- 2007 Staatsexamen Universität zu Köln
- 2008 Promotion zum Dr. med.dent
- seit 2007 Assistenzzeit in der Gemeinschaftspraxis Drs. Bayer, Kistler, Elberzhagen, Landsberg am Lech

**Kerstin Grabler**

- Zahntechnikerin, Impla-Dental-Consulting GmbH, Landsberg am Lech

**Produktliste**

Indikation	Name	Hersteller/Vertrieb
Implantat	Bicon Implantate 4.0 x 4.5mm	Bicon
Gerüst	XXXXXXX	XXXXXXX
Verblendkeramik	GC Initial	GC Europe

zeichnen. Sie haben Langzeitstudien zufolge auch bei einem verminderten Knochenangebot gute Prognosen. Vor allem aber ermöglichen sie Patienten, die bisher wegen eines ungenügenden Knochenangebotes von einer Implantatversorgung ausgeschlossen

waren, eine relativ einfache Versorgung ohne vorbereitende Operation. Studien zeigen, dass Implantaterfolge heute nicht mehr auf die Länge des Implantates, sondern viel mehr auf die Knochenqualität, den Insertionsort, der Parafunktion, das Geschlecht, den Durchmesser und den Belastungszeitpunkt zurückzuführen sind. Kurze Implantate weisen ähnliche Überlebensraten wie lange Implantate auf. Für uns stellt die Insertion von kurzen Implantaten eine willkommene Alternative dar – für den Patienten unangenehme, augmentative Verfahren können vermieden werden. ■

**Literaturverzeichnis**

- [1] Pierrisnard L, Renouard F, Renault P, Barquins M. Clin Implant Dent Relat Res. 2003;5(4):254-62. Influence of implant length and bicortical anchorage on implant stress distribution.
- [2] Baelum V, Ellegaard B. Implant survival in periodontally compromised patients. J Periodontol. 2004 Oct;75(10):1404-12.
- [3] Rangert B. Mechanical and biomechanical guidelines for the use of Brånemark System--clinical studies.. Aust Prosthodont J. 1993;7 Suppl:45-9. Review.
- [4] Adell R, Eriksson B, Lekholm U, Brånemark PI, Jemt T. Long-term follow-up study of osseointegrated implants in the treatment of totally edentulous jaws. Int J Oral Maxillofac Implants. 1990 Winter;5(4):347-59.
- [5] Bahat O. Brånemark system implants in the posterior maxilla: clinical study of 660 implants followed for 5 to 12 years. Int J Oral Maxillofac Implants. 2000 Sep-Oct;15(5):646-53.
- [6] Becker W, Becker BE, Alsuwyed A, Al-Mubarak S. Long-term evaluation of 282 implants in maxillary and mandibular molar positions: a prospective study. J Periodontol. 1999 Aug;70(8):896-901.
- [7] Davarpanah M, Martinez H, Celletti R, Alcoforado G, Tecucianu JF, Etienne D. Osseotite implant: 3-year prospective multicenter evaluation. Clin Implant Dent Relat Res. 2001;3(2):111-8.
- [8] Pierrisnard L, Renouard F, Renault P, Barquins M. Influence of implant length and bicortical anchorage on implant stress distribution. Clin Implant Dent Relat Res. 2003;5(4):254-62.
- [9] Bernard JP, Szmukler-Moncler S, Pessotto S, Vazquez L, Belser UC. The anchorage of Brånemark and ITI implants of different lengths. I. An experimental study in the canine mandible.
- [10] Tawil G, Younan R. Clinical evaluation of short, machined-surface implants followed for 12 to 92 months. Int J Oral Maxillofac Implants. 2003 Nov-Dec;18(6):894-901.
- [11] Renouard F, Nisand D. Short implants in the severely resorbed maxilla: a 2-year retrospective clinical study. Clin Implant Dent Relat Res. 2005;7 Suppl 1:S104-10.
- [12] Stellingsma K, Raghoobar GM, Meijer HJ, Stegenga B. The extremely resorbed mandible: a comparative prospective study of 2-year results with 3 treatment strategies. Int J Oral Maxillofac Implants. 2004 Jul-Aug;19(4):563-77.
- [13] Prof. Dr. Mauro Marincola/Rom, Vincent Morgan, DMD/Boston, Prof. Andrea Cicconetti/Rom, Jessica Betz/Bingen. Einsatz von Kurzimplantaten bei Hypästhesie des N. alveolaris inferior. Oral. Journal 3/2009